TÜRK ÜROLOJİ DERGİSİ, CİLT: 19, SAYI: 1, 107-111, 1993

ENKONTİNANSLI HASTALARDA FİZYOLOJİK BİR CERRAHİ YAKLAŞIM

A NEW PHYSIOLOGICAL SURGICAL APPROACH FOR TOTAL INCONTINENCE

GÜRBÜZ, Z.G., SEVİN, G., ÇEK, M., FAZLIOĞLU, A., GEZEROĞLU, H.

Vakıf Gureba Hastanesi Üroloji Kliniği

ÖZET

Sfinkter yetersizliğine bağlı enkontinanslarda, mesane boyundaki üretrayı uzatıp üretra için basıncı arttırma prensibine dayanan bu ameliyat modifikasyonunda; mesane ön duvarından "full thickness" bir flap çevrilerek üretra boyu uzatılmakta ve yapılan tüpün üzerinden mesane mukozası birbirine yaklaştırılarak Gil-Vernet tipi anti-reflu teknik uygulanmaktadır. Sistometrik bulguları normal ve vasküler yapısı bozulmamış bir mesane ön duvarına sahip, post-TUR total enkontinansı olan bir olguda bu operasyonu uyguladık; Post-op erken dönemde tam kontinansa kavuşan hasta, ek bir girişime gerek kalmadan mesanenin tamamına yakınını boşaltabilmektedir.

Post-operatif dönemde reflü, stress enkontinans, idrar retansiyonu ve infravezikal darlık olmaksızın; herhangi bir medikasyona (enkontinans için) gerek olmadan takip edilmektedir.

İnsan fizyolojisine uygun olduğundan ve diğer cerrahi yaklaşımların uygulanmasına olanak verdiğinden, eksternal sfinkter harabiyetine bağlı enkontinanslarda ilk olarak tercih edilmelidir.

SUMMARY

In total incontinence cases due to sphincter damage, this tecnique is based on urethral lengthening at bladder neck, in this approach, a full thickness flap of anterior bladder wall is used for lengthening the urethra at bladder neck. A complemantary Gil-Vernet anti reflux tecnique is performed over the new urethral tube. This operation was done in a post TUR total incontinente man who had normal urodynamic results. Vascularition of the anterior wall flap of bladder should not be damaged. In post-operative period continence was sufficient and bladder was almost empty after micturition.

Reflux, stress incontinence, retention of urine and infra vesical obstruction were not seen. Furthermore, we did not use any medication for incontinence.

This approach is plysiologic and other surgical approachs can be done after this tecnique without difficulty. For these reasons this approach is our first choice for total incontinence due to sphincter damage.

GİRİŞ

Daha önce de özellikle prostatektomi sonrası gelişen total enkontinans için yapılan mesane çıkış basıncını arttıran ameliyatlar yapay sfinkter kullanımı ile oldukça azalmıştır. Ancak insan fizyolojisine uygun olması ve daha sonraki operasyonlara olanak vermesi bu operasyonu ilk olarak seçmemizi sağlamıştır. Tanago ve Smith'in yaptığı deneysel çalışmalar internal meatus üzerindeki anterior mesane duvarının müsküler düzenlenmesi yönünden normal sfinkter replasmanı için uygun olacağını göstermiştir. Bu çalışmaya dayanan operasyolarında Tanago ve Smith başarılı sonuçlar almışlardı. Badiola, Diaz ve Gonzales'in yaptığı hayvan çalışmalarında mesane çıkış basıncını arttırmak için posterior duvara gömük mukozal uzatma ameliyatını yapmışlar, bu da hem üretra boyunu uzatmış hem de valvüler bir mekanizma oluşturmuştur. Bu iki temele dayanan operasyonumuz hem ön duvarın sfinkterik özelliğinden yararlanma hem de uzatma ve valvüler etkiyi kazanma yanında mesane duvarını tam kat kullanarak teknik kolaylık ve minimal komplikasyon amacını taşımaktadır (1,2).

MATERYAL VE METOD

Bu ameliyat modifikasyonumuz 73 yaşında post-TUR total enkontinansı bir hastaya uygulandı. 3.5 yıl önce TUR-P uygulanan hastanın enkontinansı ameliyatı müteakip başlayıp hiç geçmemiş. Hastaya enkontinansı için antikolinerjik ilaç dışında hiçbir tedavi uygulanmamıştır. Fizik muayenesi ve rutin laboratuvar tetkiklerinde patoloji görülmedi, ancak idrar sedimentinde pyuri mevcuttu. İdrar kültüründe β-hemolitik streptokok üreyen hasta anti-biograma uygun tedavi edildi.

DÜS ve İVP 'lerinde patoloji saptanmayan hastanın sistogramında (kontras maddenin masanede birikmesi için penis klampı uygulandı) patolojik görünüm yoktu. Post-miksiyonel grafilerde residü yoktu.

Hastanın yapılan nörolojik ve tetkikleri normal olarak değerlendirildi. Yapılan sistometrik incelemelerinde detrüsor fonksiyon bozukluğu saptanamadı.

Yapılan üretro-sistoskopisinde prostatik üretra kavern şeklinde geniş olarak izlenirken verumontanum görünmüyordu ve membranöz üretra açık olarak izleniyordu. Mesanede patolojik görünüm yoktu.

Sfinkter harabiyetine bağlı total enkontinans tanısı konulan hastaya giriş bölümündeki esaslara dayanan kendimize özgü bir modifikasyon uygulanmıştır.

Göbek altı median kesi ile mesaneye ulaşıldıktan sonra mesane transvers bir insizyon ile açılmıştır (Şekil 1). Mesane açıldıktan sonra collumun her iki yanında 0.5 cm 'lik pay bırakılarak mesane ön duvarından 5 cm uzunluğunda, 3 cm eninde dikdörtgen full thickness flap çıkarılır ve flabın adventisyası sıyrılır (Şekil 2). Bu dikdörtgenin izdüşümüne uygun taban kısmı kenarlarından insize edilir ve hafifçe eleve edilir (Şekil 3). 18-20 F katater yerleştirilip flap kateter üzerinden izdüşümüne 3/0 vicryl ile dikilerek tüp oluşturulur (Tablo 4). Kollumun üstündeki defek 2/0 chrome katgut ile kapatıldıktan sonra tabanda kalan mukoza kenarları tübün üzerinden Gil-Vernet antireflu teknikle birleştirilir. Mesane sistostomize edilerek kapatılır.

Post-operatif 15. günde Foley sonda çekildi. Hasta post-operatif dönemde tamamen kontinan idi ve yaklaşık fonksiyonel mesane kapasitesi 250-300 cc idi. Post-operatif dönemdoe sistogramında residuel idrar yoktu (fotoğraf 1, 2). Post-operatif ilk 5 ay içerisinde kontinansı sağlamak için medikasyon kullanılması gerekmemiştir ve hasta yaşamını herhangi bir kısıtlamaya sokmaksızın sürdürmektedir.

TARTIŞMA

Proksimal üreteral sfinkter (PÜS) (mesane boynu ve verumontanumun üstündeki prostatik üretra) ve distal üretral sfinkter (DÜS) verumontanumun alt kısmı ve membranöz üretra) ile idrar kontrolu sağlanmaktadır. Prostatektomi sonrası kontinansı DÜS sağlar, ancak pelvik travma, radyoterapi, radikal pelvik cerrahi ve nöropati gibi sebepler DÜS'ü harap etmişse yapılan prostatektomi kontinansı salayan PÜS'ü harap edeceğinden enkontinans oluşur ya da operasyon sırasında iatrojenik olarak DÜS harap olursa enkontinans gelişir, böylece kontinansı sağlamak için sadece bir tanesi bile yeterli ola sfinkterler olmadığından suni sfinkter veya mesane boynu plastileri uygulanmıştır.

TUR-P sonrası total enkontinans % 1, radikal prostatektomi sonrası total enkontinans oranı % 2 ile % 15 arasında değişmektedir. Transvesikal operasyonlarda da bu risk mevcuttur (3).

Kontinans için yapılan mesane boynu plastilerinde Tanago operasyonunda % 30-40, Leadbetter operasyonunda % 43 oranında başarısızlık bildirilmiştir. Ayrıcaı bu tip ameliyatlarda mesane hacminde aşırı azalma, reflu ve anastomoz yerinde striktur gelişmektedir. Bu olumsuzluklar modifakasyonumuz için geçerli değildir. Çünkü az bir mesane duvarı kullanıldığından hacim azalmamaktadır. Aynı zamanda üreterler Gil-Vernet anti reflü teknik ile tübün üzerinden yaklaştırıldığından reflü olmamaktadır, Badiola ve arkadaşlarının aynı teknikle ancak yalnız mukoza ve

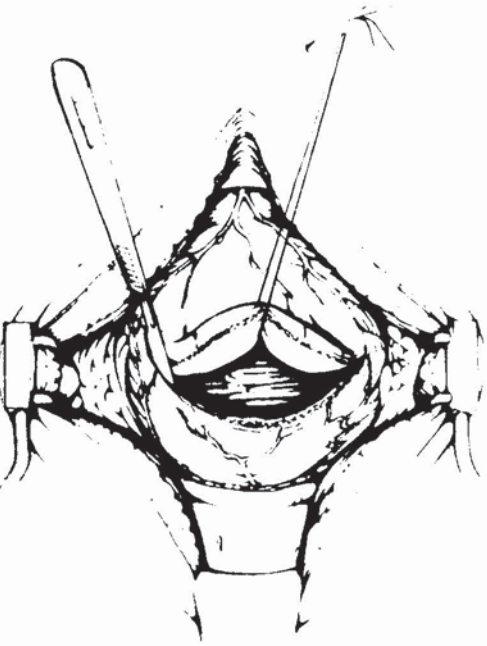

Şekil 1. Mesanenin transvers açılımı

Şekil 3. Tübün oluşturulması

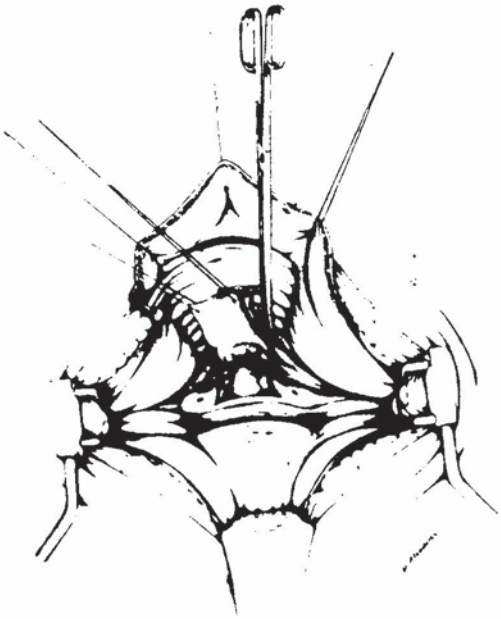

Şekil 2. Anterior yüzden flap çıkarılması

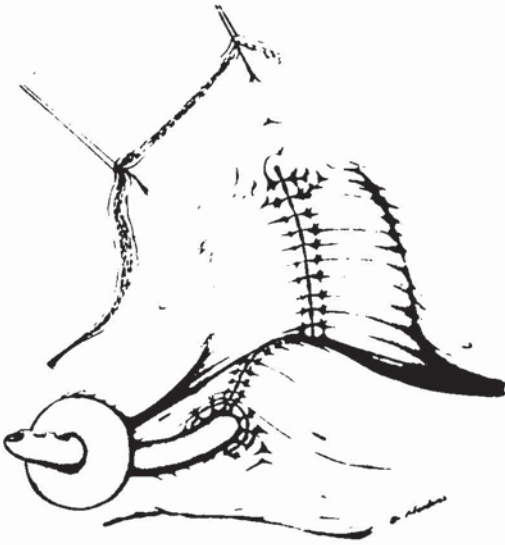

Şekil 4. Tübün bitmiş hali

Resim 1

Resim 2

submukozayı kullandıkları hayvan deneylerinde de reflu görülmemiştir (1,3,6,8).

AMS-800 kullanılan hastalarda % 94 'lık başarı oranları verilmişse de, bu tip operasyonlarda aletten kaçak, pressure atrofi enfeksiyon ve cuff erozyonu komplikasyonları mecuttur. Ayrıca maliyet olarak bu tip operasyonlar kıyaslanamayacak derecede pahalıdır (3,5).

Ameliyatın başarısı için vasküler yapısı bozulmamış bir mesane ön duvarı olmalıdır, dah önce opere edilmiş vakalarda gelişen fibroz doku ve skar ameliyatın başarısını düşürmektedir, Tanago bu durumun özellikle başarıyı etkilediğini vurgulamıştır, yine aynı şekilde AMS 800 uygulanan hastalarda vasküler yapıyı boza radyoterapi başarıyı önemli ölçüde azaltmaktadır (3,5,6).

Ameliyatın başarısını belirleyen diğer çok önemli bir husus da diğer mesane boynu plastilerinde ve artifisyel sfinkterde de olduğu gibi detrüsor instabilitesi olmamasıdır. Bunun için preoperatif nörolojik ve sistometrik çalışmaların yapılması gereklidir (3,5,6).

SONUÇ

Uygun şartları olan vakalarda başarı şansının yüksek olması daha sonraki operasyonlara olanak tanıması ve teknik bakımdan kolay uygulanan bir ameliyat olması nedeniyle sfinkter harabiyetine bağlı total enkontinanslar da kliniğimizce birinci seçenek olarak düşünülmüştür.

KAYNAKLAR

1- **Francisco de Badiola, David Costro Diaz, Ricardo Gonzales:** Bladder Mucosal Urethral Lengthening (Bmul). A New Operation to Increased Bladder Outlet resistance. SIU World Congrees abstract book p.251.

2- **Emil, A., Tanagho and Donalt R. Smith:** Clinical Evaluation of A surgical Technique For the Correction of Complete Urinary Incontinence.J. Urol. 402-411, 1972.

3- **Robert B. Smith and Richard M. Ehrlich:** Complication of Urologic Surgery, 518-525, 1990.

4- **A. Barry Belman and George W. Kaplan:** Experience with the Kropp Anti-Incontinence Procedure. J. Urol. 1160-1162, 1989.

5- **Jeffrey L. Marks and J. Keith Light** Management of Urinary Incontinence After Prostatectomy With Artificial Sphincter. J. Urol. 302-304, 1989.

- Mechanism of Urinary Continence. 11. Technique for surgical Correction of Incontinence. J. Urol. 305-313, 1969.
- **Guy W. Leadbetter, JR and Elwin E. Fraley.:** Surgical Correction for Total Incontinence: 5 Years After. J. Urol. 869-873, 1967.
8- **Kenneth A. Kropp and Fru F. Angfawo.** Urethral Lengthening and Reimplantation for neurogenic Incontinence in Children. J. Urol. 533-536, 1986.