



TÜRK ÜROLOJİ DERGİSİ

(T. Urol. Derg.)

Cilt : VI, 4, s.: 181-183, 1980

ANDROLOJİK CERRAHİDE YENİ BİR GİRİŞ YOLU «İNFRA PUBİK KESİ» (***)

İnfropubik way in andrologic surgery

Dr. Erol ÖZDİLER (*), Dr. Alpay KELÂMİ (**)

Son yıllarda Tıp alanında anestezi, ilaç, teknik araç ve cerrahi girişimlerde pek çok olanaklar elde edilmesine karşın, cerrahide "**Dokuya saygı**" prensibi günümüzde de geçerliliğini korumaktadır. Bu nedenle cerrahi tedavide; fazla travmatizan olmayan, kısa süren, basit ve komplikasyonu az olan kesi şekilleri daima benimsenmiştir. Özellikle çift organların tedavisini içeren Androlojik Cerrahi'de iki kesi yerine tek kesi ile aynı neticeyi almak şüphesiz hem hekim hem hastane ve dolayısıyla ekonomik yönden de büyük faydalar sağlar.

Bu yönden hareketle geliştirilen İnfropubik Kesi, ilk defa 1975 de Erektile İmpotenz tedavisinde **Small-Carrion** penis protezi yerleştirilerek gerçekleştirilmiştir (1,2,3,4). Zamanla kesinin indikasyon sahası genişletilmiş ve birçok androlojik girişimlerde de kullanılabileceği gösterilmiştir (5,6,7).

Mayıs 1978 - Mayıs 1979 tarihleri arasındaki süre içinde bu kesi ile 95 vaka tedavi edildi. Vakalar ve indikasyonları (Tablo : I) de gösterilmiştir.

Kesi'nin Tekniği :

İnfropubik Kesi, Symphysis Pubis'in alt kenarı ile penis kökü arasında ve penis kökünden 2 cm yukarıda, transvers durumda ve 4-5 cm uzunluğundadır (Şekil : 1).

Deri ve deri altı yağ dokusu bistüri ile kesildikten sonra kesi, her iki köşede parmakla künt olarak Canalis Inguinalis yönünde derinleştirilir ve hemen Funiculus Spermaticus ve Anulus inguinalis externus görünür. İki

(*) Ankara Üniv. Tıp Fak. Ürol. Kl. Uz. Ass.

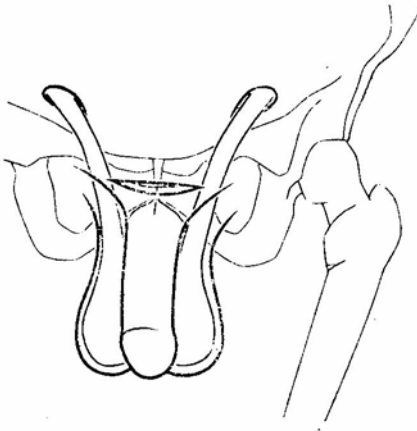
(**) Özerk Berlin Ü. Klinikum Steglitz, Ürol. Kl. Profesörü

(***) V. T. Ürol. Kong. 7-14 Ekim 1979 - Kıbrıs'da tebliğ edilmiştir.

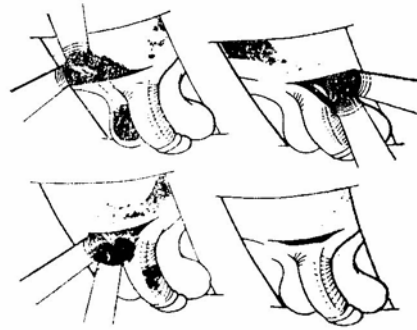
Small-Carrion Penis Protezi Impl.	22
Small-Carrion ve Bilateral Testis protezi impl.	2
Bilateral Testis Protezi impl.	7
Bilateral Orkiektomi ve Bil. Testis protezi impl.	2
Bilateral Orkiektomi - Bil. Testis Protezi impl. ve Small-Carrison Protezi impl.	3
Bilateral Orkiektomi	12
Bilateral Hidroselektomi	2
Bilateral Orkidopeksi	2
Testis Torsionu	2
Bilateral Spermatoselektomi	3
Bil. Vas Deferens eksplorasyonu	11
Penis Kökü eksplorasyonu	5
Bilateral Vazo-epididimostomi	12
Bilateral Alloplastik Spermatozöl impl.	10

TABLO : I — İntrapubik kesi ile tedavi edilen 95 vakanın indikasyonlarına göre dağılışı.

adet Roux ekartörü ile yara açıldığında deri altı yağ dokusu hareketli olduğundan yeterli bir saha elde edilir (Şekil : 2).



Şekil : 1



Şekil : 2

Genel olarak kesinin indikasyonları (Tablo : II) de gösterilmiştir.

Kesinin avantajları şu şekilde sıralanabilir; az travmatizandır, kan kaybı minimaldir, fasia açılmadığı için fitik söz konusu değildir, yara bakımı ve yara iyileşmesi skrotal kesiye göre daha iyidir, küçük bir kesi ile geniş bir saha elde edilir, açma-kapatma süresi çok kısadır dolayısı ile anestezi süresi de rölatif olarak azalır. Hastanın postoperatif hastanede kalma süresi de çok kısadır. Eğer intrakütan dikiş yapılırsa bu süre 2-3 güne iner.

- 1 — Penis Protezi implantasyonu
- 2 — Bilateral Testis Protezi implantasyonu
- 3 — Bilateral Orkiektomi
- 4 — Bilateral Orkidopeksi
- 5 — Bilateral Spermatozelektomi
- 6 — Bilateral Hidroselektomi
- 7 — Penis 1/3 arka kısmı dorsal lezyonlarının eksplorasyon ve tedavisi
- 8 — Testis Torsionu (Eksplorasyon ve torsion olan tarafta peksi, karşı tarafta profilaksi için orkidopeksi)
- 9 — İnfertilite'de bilateral eksplorasyon.
(Vasovazostomi, Vasoepididimostomi, Alloplastik Spermatozel implantasyonu (5,6).

TABLO : II — İnfrapubik Kesi İndikasyonları.

S U M M A R Y

On this paper the authors describe an infra-pubic incision for intrascrotal operations.

According to this new approach they discuss that, it is less traumatizing and give a better vizualization.

K A Y N A K L A R

- 1 — Kelâmi, A. : "Infrapubic" Approach for Small-Carrion Prosthesis in Erectile Impotence. Urology, 8:164, 1976.
- 2 — Kelâmi, A. : Heutige Chirurgie der erektilen Impotenz. Erste Ergebnisse mit der Small-Carrion Prothese Sexualmedizin, 8:560, 1976.
- 3 — Kelâmi, A. : Erectile Impotence, Small-Carrion Prosthesis and the "Infrapubic Approach". Eur. Urol. 3:299, 1977(
- 4 — Kelâmi, A. : Chirurgische Behandlung der erektilen Impotenz Therapiewoche, 27:5221, 1977.
- 5 — Kelâmi, A. : Alloplastische Spermatocele. Eine kritische Betrachtung und Verbesserungsvorschleage. Extracta Urologica, 1:245, 1978.
- 6 — Kelâmi, A. : "Infrapubic" Approach in Operative Andrology. Urology, 12:580, 1978.
- 7 — Kelâmi, A. : Operative Procedures on Male enitalia using a new "Infrapubic" Approach. Eur. Urol., 4:468, 1978.